Lane Medical Library

STANFORD UNIVERSITY 15 MAR 1939 LIBRARY

Aus dem Pathologischen Institut des Städt. Krankenhauses
zu Mannheim
Direktor: Professor Dr. O. Teutschlaender.

Ein Neurinom der Zunge.

INAUGURAL-DISSERTATION,
zur
Erlangung der Würde eines Doktor medicinae dentariae
einer
Hohen Medizinischen Fakultät
der
Ruprecht Karl-Universität
zu Heidelberg

vorgelegt von

WALTER SCHULE
aus Mannheim.

1 9 NOLTE 3 8

DISSERTATIONS-VERLAG G. H. NOLTE DÜSSELDORF

Referent: Prof. Dr. O. Teutschlaender
Dekan: Prof. Dr. H. Runge

MEINER LIEBEN MUTTER GEWIDMET.

Solitäre und multiple Tumoren der Nerven.

Nervengeschwülste sind seit langem bekannt. So wurde der Name Neurom für Nerventumoren schon von Odier (1803) angewandt. Er bezeichnete damit „jene beweglichen, umschriebenen, tiefsitzenden Geschwülste, welche durch zufällige Anschwellung (gonflement accidentel) eines Nerven bedingt sind". Im Laufe der Zeit wurde die Benennung Neurom sowohl für echte primäre Neubildungen, als auch für metastatische Tumoren oder entzündliche Wucherungen der Nerven gebraucht. Solange man sich nur mit Angaben über den Sitz, das Aussehen und grobe makroskopische Verhältnisse der Tumoren begnügen mußte, konnte eine solche Bezeichnung selbst in pathologischer Hinsicht als berechtigt erscheinen.

Ordnung schuf erst die Einteilung Virchow's in wahre, gemischte und falsche Neurome. Diese Einteilung war jedoch bald heftigen Angriffen ausgesetzt. Viele wollten nur die Nervengeschwülste als wahre Neurome gelten lassen, die Ganglienzellen enthielten, von der Lehre ausgehend, daß Nervenfasern nur als Fortsätze der Ganglienzellen anzusehen sind. Myelinische und amyelinische Neurome ohne Ganglienzellen sollte es nach ihrer Auffassung nicht geben.

Schiffner (1818) berichtete uns zum ersten Male über multiple Tumoren der Nerven, und ihr Studium führte zu zahlreichen Abhandlungen. War man sich schon bei der Betrachtung von solitären Nervengeschwülsten nicht einig, so gingen die Ansichten über die Natur und Genese der multiplen Tumoren noch mehr auseinander.

Die Autoren trennten sich im wesentlichen in zwei Lager, die sich gegenüber standen; die einen ließen die Tumoren aus dem Bindegewebe entstehen (Passavant, Heusinger, Genersich, Takacs) und erkannten nur einen lokalen Zusammenhang mit den Nerven an, die anderen stellten die nervöse Natur der Geschwülste in den Vordergrund (Heller, Wegener, Klebs, Soyka).

Im Jahre 1882 wies v. Recklinghausen auf die Häufigkeit des Zusammentreffens von multiplen Neuromen und Hautfibromen hin. Er hielt beide Tumorarten für gleich aufgebaute „Fibrome, welche von der bindegewebigen Hülle der Nervenfaserbündel, speziell dem Endoneurium, gebildet sind". Mit dem Namen „Neurofibrom" wollte er den bindegewebigen Charakter in den Vordergrund stellen und mit der alten Bezeichnung Neurom für Nervengeschwulst nicht ganz brechen. Trotzdem schien selbst ihm dieser Name nicht ganz korrekt.

Die Folge der Veröffentlichung Recklinghausen's war, daß allgemein multiple Tumoren der Nerven als Fibrome anerkannt wurden. Dies ging soweit, daß die Geschwulstform des echten Neuroms Virchow's in Mißkredit gekommen war. Knauss machte eine seltene Ausnahme; denn er setzte sich mit besonderem Eifer für die amyelinischen Neurome und überhaupt für eine gründlichere Untersuchung der von Virchow gegebenen Darstellung der Neurome ein. Es war ihm nie gelungen, einen im Neurofibrom sich aufteilenden Nerven nachzuweisen, dagegen fand er stets Ganglienzellen und Gefäße. Daher ließ er diese Tumoren aus dem feinsten Sympathicusgeflechte der Blut- und Lymphgefäße entstehen, von der Annahme ausgehend, daß ebenso wie in der Darmwand mikroskopisch kleine Ganglienzellen in dieses Geflecht eingeschaltet sind.

Askanazy erwähnte Fälle, bei denen multiple Tumoren der Darmwand zusammen mit Neurofibromen der Haut und der Nerven vorkamen. Abgesehen von der Bindesubstanz war auch hier das Nervengewebe beteiligt. Er zählte diese Geschwülste zu den gemischten Neuromen Virchow's und fand die Bezeichnung „Neurofibrom" in terminologischer Hinsicht am Platze. Ebenso wie Knauss schrieb er dem sympathischen Geflechte die größte Bedeutung zu.

Durante brachte eine neue Anschauung über die Natur und Entstehung der Nervengeschwülste. Er ging von der Auffassung eines multizellulären Aufbaues der Nervenfaser aus. Nach seiner Ansicht würde die hochdifferenzierte Zelle, das interannuläre Segment, Substanzen ausdifferenzieren, nämlich Achsenzylinder und Myelin. Diese Substanzen würden verschwinden und zugleich das indifferente Protoplasma an Masse zunehmen, sodaß homogene Bänder oder spindelförmige Zellen entstehen würden. Je nachdem nun die so entstandenen Nervenfasern auf ihrer Differenzierungsstufe stehen bleiben oder sich zu Myelin weiter differenzieren, handelt es sich nach Durante um amyelinische oder myelinische Neurome. Die nun gebildeten Nervenfasern können verschiedene Umwandlungen durchmachen. Sie können atrophieren, sodaß sie wie Bindegewebsfasern aussehen; dann können sie Mucin oder kleine Fettropfen aufnehmen. Die Geschwülste sehen dann aus wie Fibrome, Myxome, Lipome usw., sind aber in Wirklichkeit immer noch Neurome. So erklärte Durante das gleichzeitige Auftreten verschiedenartiger Tumoren der Nerven. Er betrachtete die Neurofibrome Recklinghausen's als echte Neurome, die durch fibröse Umwandlung aus den interannulären Segmenten entstanden sind. Diese Ansicht Durantes (1907) teilte auch Francini (1908).

Verocay veröffentlichte 1907 einen Fall von multiplen Tumoren der Nerven bei einem 18jährigen Mädchen. Es fanden sich teilweise maligne Tumoren der dura cerebralis und spinalis. Er diagnostizierte unter anderem Gliome und auch Tumoren am Sym-

pathicus der Magenwand. Die meisten Geschwülste der Dura bezeichnete er als Endotheliome, einzelne rechnete er zu den Nervengeschwülsten. Die letzteren Tumoren ließ er aus den Schwann'schen Zellen entstehen, gab aber daneben noch eine Beteiligung des Bindegewebes zu. Der ganze pathologische Prozeß beruhte nach ihm auf einer Entwicklungsanomalie, wobei diese Störung Zellen getroffen hat, die fähig waren, Glia-, Ganglien- und Nervenfaserzellen zu bilden.

Zwischen der Auffassung Durantes und Verocays ist der Unterschied, daß Durante das ganze Segment, Verocay nur die Schwann'schen Zellen als Ausgangspunkt für die Geschwulst ansieht. Wenn Verocay diese Geschwülste „Neurinome" (Fasergeschwülste der Nerven) nennt, so wollte er damit die Entstehung aus Zellen derselben Abstammung wie Glia- und Ganglienzellen betonen. Nach dieser Lehre sind die Neurinome ectodermaler Natur, was das färberische Verhalten nach der Van Gieson-Methode im großen und ganzen bestätigte.

Nach der Veröffentlichung der Arbeit Verocays wurde die Anordnung zu Bändern und die „palisadenartige" Stellung der Kerne, die schon 1892 von v. Hippel beschrieben wurde, als spezifisch für die Neurinome angesehen. Als aber Prym nachwies, daß sie auch in anderen Geschwülsten, wie in Myomen, Sarkomen und auch in verödeten Appendices, vorkommt, versuchte Krumbein (1924) die Lehre Verocays, daß die Neurinome ectodermaler Natur sind, zu widerlegen und behauptete, diese Tumoren würden aus dem Bindegewebe entstehen. Die Kernbandstruktur sollte nur dort auftreten, wo wir fibrillenbildendes Gewebe vorfinden. Und da die Bänder aus feinsten Fibrillen bestehen, bezeichnete er das Neurinom Verocays mit dem Namen „Fibroma tenuifibrillare". An Hand von Serienschitten will Krumbein den Zusammenhang der Kernreihen und Fibrillenbänder zu einem zentralen Gefäß festgestellt haben.

Nestmann erklärte die Fibrillenbänder und die Palisadenbildung in Neurinomen mit der embryonalen Herkunft der Geschwulstzellen, da eben diese Zellen Faserbildner wären. Dieses Fasergewebe wäre nicht Stützgerüst wie in anderen Gewächsen, sondern ein unentbehrlicher geschwulstmäßig gewucherter Anteil des Neurinoms. Die zunehmende Vermehrung der faserigen Substanz drängt die Kerne zusammen, die sich dann entweder in Reihen anordnen, infolge ihres rhythmischen Wachstums, oder an die Peripherie verschoben werden im knollig gebauten Gewächs. Diese Anordnung kommt allerdings nur im ausgereiften Tumor zustande, während die unreifere Form reticulär gebaut ist.

Scherer machte 1934 eine entscheidende Feststellung, indem er nervöse Keimzentren und auch neugebildete Ganglienzellen in Neurinomen auffand. Er untersuchte Serienschnitte und fand in einem Neurinom Rundzellenherde, deren Zellformen nach

seiner mikroskopischen Beschreibung als Neuroblasten angesprochen werden müssen. Wenn auch in der Literatur recht oft „Rundzellenherde" in Neurinomen aller Art erwähnt wurden, ohne daß daraus natürlich bindend Schlüsse für deren Keimzentrennatur zu ziehen wären, so kann man doch nicht behaupten, daß diese Bildungen in Neurinomen gesetzmäßig vorkommen oder auffallend häufig zu erwarten sind. Bei der Verstreutheit derartiger Bildungen bedeutet ein Auffinden in einzelnen Schnitten ohnedies einen Glücksfall.

Von einer völlig unreifen Geschwulstform berichtete uns in neuester Zeit Wilhelm Voss (1935). Bei allgemeiner Neurofibromatosis beobachtete er einen sarkomatösen neurogenen Lungentumor. Daß die maligne Weiterentwicklung sowohl des mesodermalen als auch des neuroectodermalen Anteils möglich ist, bewiesen die histologischen Befunde. Ein Bösartigwerden nervöser Bestandteile ist schon länger bei Sympathoblastomen und Ganglioneuromen bekannt.

Die Vererbung der Neurinome.

Da die Neurinome oft als Teilerscheinung der Neurofibromatosis Recklinghausen auftreten, so gilt für ihre Vererbung im allgemeinen das gleiche wie für die Recklinghausen'sche Krankheit. Für Tucker, Parkes, Weber, Guillain ist die Vererbbarkeit dieser Krankheit ohne Bedeutung. Apert und Fischer erklären hingegen das Auftreten der vielen solitären Tumoren durch Übersehen von Fällen infolge ungenügender Ausbildung des Leidens bei den meisten Familienmitgliedern. Nach Apert ist das familiäre Auftreten „zweifellos die Regel". H. W. Siemens hat 1925 durch genaue Untersuchungen festgestellt, daß die familiäre Häufung der Neurofibromatosis Recklinghausen verhältnismäßig sehr gering ist (von 14 Fällen nur 4 familiär, von 77 Eltern, Geschwistern und Kindern Recklinghausenkranker nur 7 behaftet). Jedenfalls ist die hier erwähnte Krankheit kein einfach dominantes Leiden. Versé und Hoekstra durchsuchten die Literatur nach famliär auftretender Recklinghausen'scher Krankheit und stellten zahlreiche Stammbäume zusammen. Dabei stellten sie fest, daß die Neurofibromatosis eine auf kongenitaler Anlage beruhende Systemerkrankung ist, die gelegentlich über 4 Generationen hindurch zu verfolgen ist. Bei diesem Erbgang nimmt die Krankheit an Schwere und Ausdehnung fast immer zu. Individuen mit Degenerationserscheinungen (abnorme Pigmentation) können bei einer Verheiratung Nachkommen mit ausgesprochener Neurofibromatosis erzeugen.

Stammbäume (nach Versé und Hoekstra)

Gruppe A. Sowohl Nervengeschwülste als auch ihre maligne Entartung traten familiär auf.

Gruppe B. Neurofibromatosis wurde vererbt, maligne Entartung trat nur bei einem Familienmitglied auf.

Gruppe C. Morbus Recklinghausen wurde vererbt, maligne Degeneration fehlt.

Zeichenerklärung:

□ = Mann

○ = Weib

△ = Kind

□ = Mann mit abnormer Pigmentation

□ = Mann mit sonstigen Degenerationszeichen

▨ = Mann mit Neurofibromatosis

■ = Mann mit Neurofibromatosis und maligner Degeneration.

Aus Gruppe A

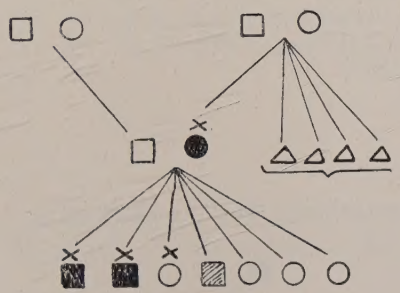

Fall Mathies

Kinder gesund

Aus Gruppe B

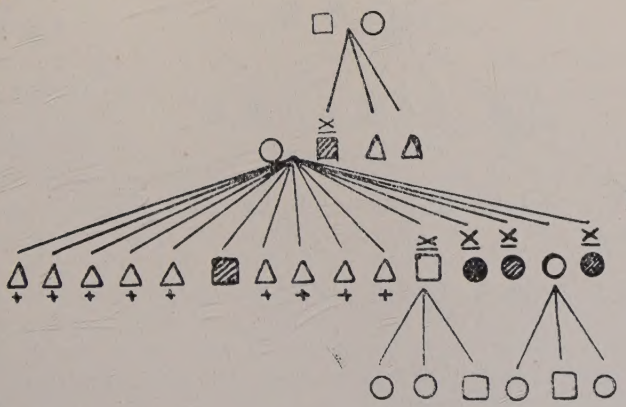

Fall Adrian

Aus Gruppe C

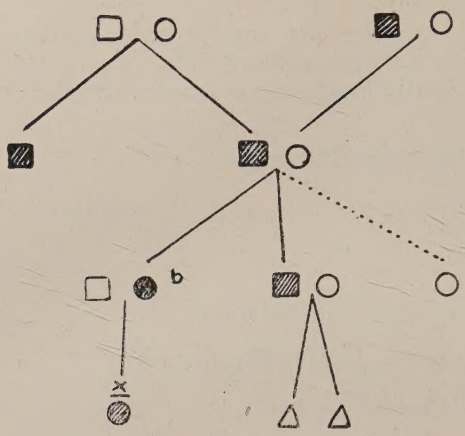

Fall Hecker-Czerny

a Stiefschwester von b

Ein Mann, behaftet mit Neurofibromatosis, heiratet die Tochter eines an derselben Krankheit leidenden Mannes. Bei den Kindern und Kindeskindern nahmen sowohl die Tumoren als auch die Degenerationszeichen an Zahl und Größe zu.

Überspringen einer Generation

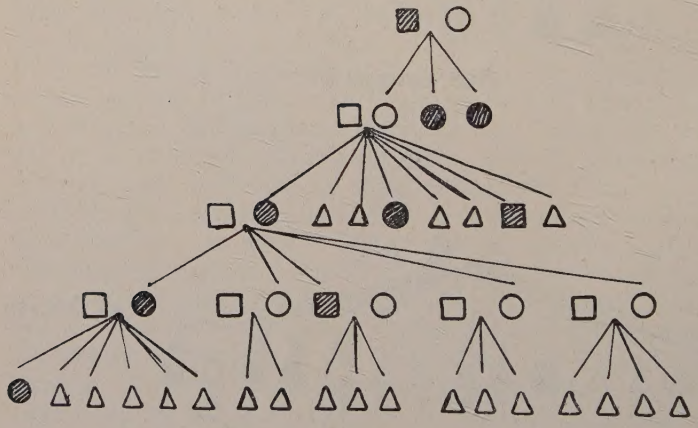

Fall Harbitz

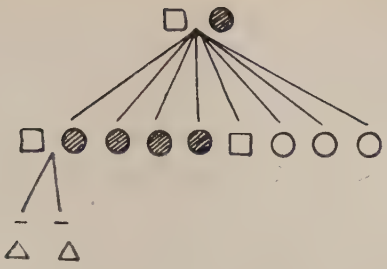

Fall Königsdorf

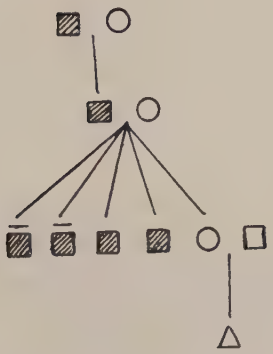

Fall Bruns

Im Falle Königsdorf sind nur die weiblichen Familienmitglieder, im Falle Bruns nur die männlichen befallen.

Neuriome der Zunge.

Nervengeschwülste in der Mundhöhle sind große Seltenheiten. Ihr Sitz ist vorwiegend an der Zunge. So beschrieb Froboese ein Neuroma fibrillare myelinicum bei einem zwölfjährigen Knaben an der Zungenspitze. Es handelte sich um ein typisches Rankenneurom. Doch fanden sie außerdem auch an anderen Stellen des Körpers in der Haut Knötchen, wie sie bei der Neurofibromatosis vorkommen. Ferner haben Hayashi, Delfino, Abbot und Shattock Rankenneurome der einen Zungenhälfte beobachtet. Auch Berggren erwähnte einen Fall, wo sich bei allgemeiner Neurofibromatosis ein haselnußgroßer Knoten in der Zunge fand. Ein Gliom der Zunge, das schon bei der Geburt vorhanden war und nach einer Operation rezidivierte, untersuchte Peterer. Froboese berichtete über ein Neurinom bei

einem siebzehnjährigen Mädchen. Ebenso hat Kaiserling ein Neurinom der Zunge beobachtet. Ein von Tempel beschriebener haselnußgroßer Tumor, der 4 cm hinter der Zungenspitze am Zungenrücken saß, erwies sich ebenfalls als ein Neurinom. Krumbein diagnostizierte ein Neurinom, das oberflächlich in der Mitte der Zunge saß; die kirschgroße glatte Geschwulst bestand 10 Jahre. Bei der 22jährigen Patientin traten keine Zeichen eines Morbus Recklinghausen auf. Es ist möglich, daß früher schon Neurinome als Myome beschrieben worden sind.

Bei dem mir von Herrn Professor Teutschlaender zur Verfügung gestellten Fall handelt es sich ebenfalls um eine Geschwulst an der Zunge, die mir in histologischem Präparat vorgelegen hat.

Der 45jährige Patient wurde am 21. 11. 35 in das Städtische Krankenhaus in Mannheim eingeliefert. Die Eigenanamnese und die Familienanamnese erbrachten keinerlei verwertbare Anhaltspunkte. Der Befund ergab in der Höhe des 1. bis 4. Brustwirbels eine seit dreiviertel Jahren sich stark vergrößernde Geschwulst, die einwandfrei als ein Lipom diagnostiziert werden konnte. Diese Geschwulst wurde zusammen mit einem anderen Lipom am os occipitale chirurgisch entfernt. In einer nochmaligen Operation wurde ein Atherom an der Brust und ein Tumor an der Unterfläche der Zungenspitze exstirpiert. Die mikroskopische Untersuchung dieses Tumors ergab folgendes:

Die erbsengroße Geschwulst ist von einer bindegewebigen Kapsel umgeben. An einer Stelle außerhalb der Kapsel befinden sich einige Muskelfasern des Organs. Bei genauer Betrachtung erkennt man, daß die Geschwulst aus Faserbündeln besteht, die sich nach Van Gieson gelbrötlich färben. In dieses Fasergeflecht sind die Kerne eingebettet, die verschieden sind in Größe und Form. Einige scheinen rund, andere mehr länglich oval oder stäbchenförmig (je nachdem die Schnittebene verläuft), sodaß eine Ähnlichkeit mit Muskelkernen hervorgerufen wird. Oft wechseln kernreiche Partien mit kernarmen ab; dabei tritt an vielen Stellen eine „Paradestellung" der Kerne hervor, d. h. die Kerne legen sich nebeneinander und bilden so wellige Bänder (Schichten), die in bestimmten Abständen aufeinander folgen. Häufig ist es zu Bildungen gekommen, die an Wirbel (in Flüssen) erinnern. Zwischen dem Geschwulstgewebe verlaufen bindegewebige Züge, die zahlreiche kleinere Gefäße enthalten.

Diagnose und Differentialdiagnose.

Gleichartigkeit der Elemente und expansives Wachstum sind deutlich zu erkennen; es handelt sich also um ein echtes Blastom. Expansives Wachstum, die scharfe Abgrenzung gegen die Umgebung, die dicke Bindegewebskapsel, das alles sind sichere Merkmale einer gutartigen Geschwulst.

Ist es ein Fibrom? Der äußeren Form nach wäre es möglich, so wächst ein Fibrom. Doch unterscheidet sich der gewebliche Aufbau in vielem von einem Fibrom. Vor allem wird der wesentliche Teil der Geschwulst von den hellen Partien mit den Kernanhäufungen eingenommen; das Bindegewebe umschließt nur das eigentliche Geschwulstgewebe. Die feinen Fibrillen aber, aus denen die Geschwulst besteht, sind keine Bindegewebsfibrillen, was besonders die Van Gieson-Färbung deutlich zeigt; denn jene Fibrillen färben sich leuchtend rot, unsere dagegen blaßrosa.

Die einzige Geschwulstform, mit der eine größere Ähnlichkeit besteht, ist das Leiomyom mit Paradestellung der Kerne, eine Form, auf die besonders Krumbein hingewiesen hat. Ein histologisches Präparat dieser Geschwulstform wurde mir von Herrn Professor Teutschlaender zur Verfügung gestellt. Es handelt sich um ein Prostatamyom, die taubeneigroße Geschwulst ist gut abgegrenzt. Das Geschwulstgewebe besteht ebenfalls aus Fasern, die die ganze Geschwulst ausfüllen. Diese Fasern sind dicker als die Fasern des Zungentumors. Der Farbton ist kräftig rot (Hämalaun Eosin), die Kerne sind klein und stäbchenförmig. An vielen Stellen (Rand) tritt eine Paradestellung der Kerne hervor. Die Kernreihen dieses Myoms liegen im großen und ganzen in zahlreichen Geraden, die in gleichen Abständen aufeinanderfolgen, während wir zuvor gesehen haben, daß sie in welligen (oder geschlängelten) Linien verlaufen. Die Wirbelbildung, die für unsere Zungengeschwulst charakteristisch war, fehlt im Prostatamyom vollkommen; dagegen ruft der Anblick der aufeinanderfolgenden hellen und dunklen Partien des Myoms die Erinnerung an Dünen in uns wach. Der Tumor an der Unterfläche der Zungenspitze hat wohl, wie wir gesehen haben, eine größere Ähnlichkeit mit diesem Prostatamyom; daß dennoch wesentliche Unterschiede bestehen, hat uns der Vergleich der beiden histologischen Präparate gezeigt.

Ist es eine Nervengeschwulst? Da ist zunächst das Neurofibrom zu erwähnen. Unser Tumor ist kein Fibrom, also kann er auch kein Neurofibrom sein; denn dieses unterscheidet sich von dem gewöhnlichen Fibrom nur dadurch, daß es aus den bindegewebigen Nervenhüllen hervorgeht. Das Neurofibrom gehört nicht zu den Nervengeschwülsten im engeren Sinne. Die eigentlichen Nerventumoren sind ectodermaler Abstammung. So das Neurom, das sich durch Neubildung von Nervenfasern auszeichnet. Der Tumor besteht aber weder aus Nervenfasern, noch hat er im Übrigen eine Ähnlichkeit mit einem Neurom.

Ist es ein Neurinom? Unsere Geschwulst hat das Aussehen des Neurinoms, wie es Verocay beschrieben hat. Die Paradestellung der Kerne, das färberische Verhalten nach der Van Gieson-Methode und die besonders dicke Bindegewebskapsel, das alles ist vorhanden. Es kann nur ein Neurinom sein. Die länglich ovalen Kerne sind vergrößerte Kerne der Schwann'schen Scheide.

Obwohl sich ein unmittelbarer Zusammenhang mit einem Nerven nicht nachweisen läßt, besteht kein Zweifel, daß es sich um ein Neurinom handelt. Auch makroskopisch ist die kugelige Form des Tumors für ein Neurinom charakteristisch. (Leiomyome erscheinen meist im Schnitte oval).

Die Histogenese unseres Neurinoms.

Können wir an Hand des Präparates entscheiden, ob unsere Geschwulst ectodermaler oder mesodermaler Abstammung ist?

Zur Beantwortung der Frage wollen wir zunächst unser Augenmerk auf die Neurinomfasern richten. Es steht fest, daß diese Fasern weitaus feiner sind als die der gewöhnlichen Fibrome und daß die bekannte Anordnung in leicht gewellt verlaufenden Zügen, sowie die Wirbelbildung, ein wesentliches Charakteristikum der hier erörterten Geschwulstform ist. Es steht ferner fest, daß diese feinen Fasern sich bei Van Gieson-Färbung nicht wie kollagene Fasern färben, sondern einen mehr gelblichen Ton annehmen. Ganz gleichgültig, wie hoch man den Wert der Van Gieson-Methode als spezifische Kollagenfärbung schätzen mag, dieser Farbunterschied muß irgend etwas bedeuten, irgend einen Unterschied der Fasern anzeigen. Doch waren alle Untersuchungen über das tinktorielle Verhalten der Fasern bis jetzt unbefriedigend; daher müssen wir den entscheidenden Wert auf das strukturelle legen. Auch hier stoßen wir auf außerordentlich große Schwierigkeiten; denn wir finden fast immer neben den Neurinomfasern auch kollagene Fasern, meist noch innig miteinander vermischt, sodaß wir zum mindesten ein annähernd gleichzeitiges Wachstum annehmen müssen (wenn nicht ein Übergang der einen Faserart in die andere). Hier brachte Masson eine völlig neue Anschauung, nämlich daß die kollagenen Fäserchen von den Schwann'schen Zellen gebildet werden könnten. Diese Lehre hat sich aber noch keine Anerkennung erworben, mit Ausnahme der französischen Schule (Nageotte, Oberling, Bertrand) und neuerdings noch Bucey-Bailey.

Bestimmt können wir von den Neurinomfasern nur sagen, was sie nicht sind: nämlich weder Neurofibrillen noch Gliafasern noch Bindegewebsfasern; wenn es aber keine Bindegewebsfasern sind, so bleibt eben nur noch die Annahme „spezifischer Neurinomfasern" übrig. Verocay und Hermann-Terplan betrachten diese Fasern als eine Art unreife Neurofibrillen. Diese Auffassung setzt selbstverständlich die Anerkennung einer polygenetischen Neurofibrillenbildung voraus.

Es stehen also im wesentlichen zwei Möglichkeiten gegenüber: entweder die Neurinomfasern sind unreife nervöse Differenzierungsprodukte der Schwann'schen Zellen, also unreife Nervenfasern, oder es sind „mehr oder weniger zur Kollagenimprägnation neigende Produkte der Schwann'schen Scheiden" („ectodermales

Kollagen" im Sinne Massons). Diese beiden Möglichkeiten sind lebhaft umstritten: auf der einen Seite die polygenetische Nervenfaserbildung, auf der anderen die Bildung ectodermaler kollagener Fasern. Das eine scheint festzustehen, die Neurinomfasern sind Abkömmlinge der Schwann'schen Scheide.

Die ectodermale Natur der Neurinome wurde auf Grund der Palisaden und rhythmischen Strukturen vor allem von Krumbein, Lauche, Hille und anderen bezweifelt. Diese hoben hervor, daß dieselben Bildungen in allen möglichen einwandfrei mesodermalen Geschwülsten vorkommen (Prym). Man hat hier Dinge miteinander verglichen, die abgesehen von einer äußeren Ähnlichkeit nichts miteinander gemein haben. Es wurden die von Oberndorfer beschriebenen Kernverschiebungen in der Muskulatur obliterierter Appendices, die Kernreihen in totenstarr kontrahierten Pylori (Nestmann) und anderes herangezogen, um die Kernreihen der Neurinome mechanisch deuten zu können. Unter Heranziehung embryologischer (Kornfeld, Sabin) und gewebezüchterischer (Fischer) Beobachtungen wurde das ganze Problem vom Morphologischen ins Biologische, durch Erörterungen der allgemeinen Bedeutung „rhythmischer" Wachstumsprozesse (besonders Lauche) verschoben.

Scherer bestätigt durch das Auffinden nervöser Keimzentren die neurogene Abstammung der Neurinome; wir schließen uns dieser Ansicht an.

Kann man die Neurinome periphere Gliome nennen? Wenn man damit ausdrücken will, daß die Neurinome vom ectodermalen Stützsystem der peripheren Nerven ausgehen, ebenso wie die Gliome vom Zentralnervensystem, so kann man diesen Ausdruck, der entwicklungsgeschichtlich bedingt ist, ohne weiteres anwenden. Dagegen sind die Neurinome und Gliome nicht als morphologisch gleichartige Geschwülste zu betrachten; denn es sind unseres Wissens noch nie neugebildete Gliafasern in Neurinomen beschrieben worden.

Disposition zur Geschwulstbildung.

Unser Fall zeigt außerdem, wie auf Grund einer allgemeinen Disposition zu gleicher Zeit ein Neurinom und zwei Lipome entstanden sind (die dabei gefundene Epidermiscyste ist, falls es kein Epidermoid ist, eine Retentionscyste). Es ist heute für alle gutartigen Geschwülste so gut wie bewiesen, daß sie sich aus sogenannten versprengten Keimen entwickeln, besser gesagt aus Gewebsmißbildungen (im Sinne der Cohnheim'chen Theorie).

Die Bedeutung der Tumorbildung aus Gewebsmißbildungen war der Mittelpunkt zahlreicher Arbeiten von Albrecht, Beneke, Borst, Schwalbe und Herxheimer. Nach Albrecht tritt bei der Tumorbildung die Mitentwicklung der ver-

schiedenen Gewebe hervor, nicht die Gegenentwicklung. Die Zellen haben noch später die Tendenz, Organe zu bilden. Ist dies infolge der entwicklungsmechanisch veränderten Bedingungen nicht möglich, so entstehen fehlerhafte Organe: „Organoide" und das sind die Tumoren. Er entwickelte diesen Gedankengang an Hand der von ihm sogenannten Hamartome, Choristome usw.

Borst vertritt ähnlich wie Beneke die Ansicht, daß die Zellen von vornherein zu geschwulstmäßigem Wachstum disponiert sind. Alle äußeren Ursachen der Geschwulstbildung lehnt Borst ab. Die aus den Keimen hervorgehenden Gewebe können spontan oder bei Gelegenheitsursache blastomatös entarten. Auch Schwalbe schreibt den Geschwulstzellen andere Eigenschaften als den normalen Zellen zu, insofern als sie ähnlich einer Mißbildung als „Zellmißbildung" zu deuten sind. Er brachte eine Einteilung in Determinationsperioden für Doppelbildung ,Teratom, Mischgeschwulst und einfache Geschwulst. Außerdem machte er den Vorschlag, daß man die Geschwülste, die nachweisbar aus Entwicklungsstörungen entstanden sind, als „dysontogenetische Blastome" von den übrigen Geschwülsten scheidet.

Albrecht stellte einige Fälle zusammen, bei denen sich eine größere Anzahl von Tumoren kombinierten. Swilinsky erwähnte einen Fall, bei dem sieben verschiedene Tumoren: Mamacarcinom, Adenom der Niere, Lipom des Mesenteriums, Endotheliom der Dura, multiple Adenome der Schilddrüse und Carcinom der Leber vorlagen. Außerdem wies dieser Fall eine Mißbildung auf, nämlich beiderseitige Doppelbildung der Nieren. Hier lagen Entwicklungsanomalien zu Grunde, wenn auch irgend eine Beweisführung in all diesen Fällen nicht möglich ist.

Auch in unserem Falle kombinierten sich mehrere Tumoren: ein Neurinom und zwei Lipome (u. Epidermoid?). Diese Geschwülste entstanden zweifellos aus fehlerhaften Gewebsmischungen. Bei der Entwicklung sind Zellen liegen geblieben, die dann aus irgend einem Anlasse blastomatös entarteten. Unser Neurinom ist ein dysontogenetisches Blastom, und wir können es als Hamartom bezeichnen; denn von der Entstehung der Neurinome kann man sich folgende Vorstellung machen (Nestmann, Antoni):

Die Zellen der sogenannten Ganglienleisten können sich nach zwei Seiten hin ausdifferenzieren. Sie können zu „Neuroblasten", den Bildnern der Spinalganglien oder zu „Lemmoblasten" (Scheidenbildner), der Vorstufe der Schwann'schen Scheidenzellen werden. Wenn die Nerven gebildet werden, schieben sich das Produkt der Neuroblasten zusammen mit den Abkömmlingen der Lemmoblasten peripheriewärts vor; dadurch sieht der Nerv zu dieser Zeit aus, wie ein mit Kernen besetztes Protoplasmaband. Die Lemmoblasten sind gleichmäßig über dieses Band verteilt. Sie wandern jedoch an die Oberfläche des Nerven, sobald sich die feinfibrilläre Struktur zu bilden beginnt und hüllen ihn schlauchartig ein. Erst sekundär wandern diese Zellen in das fibrilläre Gewebe

hinein, und nun erst bilden sich die Schwann'schen Scheiden. Das Stadium, in dem sich vorübergehend Lemmoblasten und Axonen scheiden, ist das Stadium determinationis für die Neurinome. Die Neurinomkeime werden zu dieser Zeit „ausgeschaltet".

Die Kleinhirnbrückenwinkeltumoren (meist Neurinome) am acusticus finden dadurch eine Erklärung, daß die Entwicklung des Vestibularis- und Cochlearisanteils dieses Nerven zeitlich getrennt ist. Diese Neurinome nehmen ihren Ausgang vom nervus cochlearis, der sich später entwickelt als der nervus vestibularis.

Auch der Bau der Gewächse spricht für diese Art der Entstehung, indem nämlich einmal ein einzelner Keim ausgeschaltet wird und dadurch ein aus dem Nerven heraussprossender oder dem Nerven anliegender Tumor gebildet wird; ein anderes Mal werden mehrere Keime ausgeschaltet, wodurch Bilder entstehen, ähnlich dem Rankenneurom.

Es ist mir eine angenehme Pflicht, Herrn Professor Dr. Teutschlaender für die Übernahme des Referates, sowie für die freundliche Überlassung der histologischen Präparate und für die zahlreichen Anregungen meinen herzlichen Dank auszusprechen.

LITERATURVERZEICHNIS.

1. Schiffner: Sehr merkwürdige Abnormität der meisten Nervenpartien usw. Med. Jahrbücher d. k. k. österr. Staates Bd. IV 1818.
2. Virchow, R.: Das wahre Neurome V. A. Bd. 13 1858.
3. Heller, A.: Multiple Neurome V. A. dB. 44 1868.
4. Genersich, A.: Multiple Neurome V. A. Bd. 49 1870.
5. Wegener: Berliner klin. Wochenschrift 7. Jahrg. 1870.
6. Soyka, J.: Über den Bau und die Stellung der mutiplen Neurome. Prager Vierteljahresschrift für die prakt. Heilkunde. Bd. 135 1877.
7. Takâcs, A.: Über multiple Neurome. V. A. Bd. 75 1879.
8. v. Recklinghausen: Über die multiplen Fibrome und ihre Beziehung zu den multiplen Neuromen, Berlin 1882.
9. Klebs, E.: Die allg. Pathologie usw. II. T. Jena 89.
10. Askanazy, M.: Über multiple Neurofibrome in der Wand des Magendarmkanals 1894—99.
11. Berggrün, E.: Ein Fall von allg. Neurofibr. bei einem elfjähr. Knaben. Arch. f. Kinderheilkunde, Bd. 21 1897.
12. Knauss, K.: Zur Kenntnis der ächten Neurome V. A. Bd. 153, 1898.
13. Passavant, C.: Zahlreiche Neurome des nervus perinaei sin. V. A. Bd. 8, 1855.
14. Albrecht: Frankf. Zeitschr. f. Path. Bd. 17, 1900 V. A. Bd. 161, 1900.
15. Beneke: V. A. Bd. 161, 1900.
16. Borst: Die Lehre v. d. Geschwülsten 1902.
17. Henneberg u. Koch: Über „centrale" Neurofibromatose und die Geschwülste des Kleinhirnbrückenwinkels. Arch. f. Psychiatrie Bd. 36, 1903.
18. Kohn, A.: Verhandlungen der anat. Ges. 19. Versammlung. Genf 1905.
19. Oberndorfer: Beiträge zur path. Anat. der chron. Appendicitis. Mitt. a. d. Grenzgebieten der Med. u. Chirurg. 15, 1906.
20. Marchand, F.: Beitrag zur Kenntnis der Geschwülste des Ganglion Gasseri, Rindfleisch-Festschrift 1907.
21. Herxheimer: Ziegler Beitr. Bd. 33, 1907.
22. Verocay, J.: Multiple Geschwülste als Systemerkrankung am nervösen Apparate. Festschr. f. H. Chiari. Wien-Leipzig 1908.
23. Wegelin, C.: Über Rankenneurome, Frankf. Zeitschr. f. Pathologie Bd. 2, 1908.
24. Oppenheim, E.: Zur Frage der Obliteration des menschl. Wurmfortsatzes Frankf. Zeitschr. f. Path. Bd. 2, 1909.
25. Swilinsky: Wiener klin. Wochenschr. 1909.
26. Hayashi: Makrogloss. neurofibr. cong. Dtsch. Zeitschr. f. Chirurg. Bd. 118, 1912.
27. Schwalbe: Die Morphologie der Mißbildungen des Menschen und der Tiere 1913 III. Teil.
28. Berggren: Neurofibrom der Haut und Zunge. Internat. Zentralbl. f. Laryngol. Bd. 31, S. 290, 1915.
29. Peterer: Frankf. Zeitschr. f. Path. Bd. 26, 1919.
30. Antoni: Über Rückenmarkstumoren und Neurofibrome. München-Wiesbaden 1920.
31. Tempel: Inaug.-Diss. Freiburg 1922.
32. Hoekstra-Geert: V. A. Bd. 237, 1922. Über die afmiliäre Neurofibromatosis mit Untersuchungen über die Häufigkeit von Heridität und Malignität bei der Reckl. Krankheit.

33. Froboese: V. A. Bd. 240, 1922.
34. Kornfeld: Arch. f. Entwicklungsmechanik Bd. 50, 1922.
35. Hermann-Terplan: Ein Beitrag zur Klinik und Anatomie der Kleinhirnbrückenwinkeltumoren, Zeitschr. f. d. ges. Neurol. u. Psychiatr. 93, 1924.
36. Krumbein: Über die Band- oder Palisadenstellung der Kerne, eine Wuchsform des feinfibrillären mesenchymalen Gewebes. V. A. Bd. 255, 1925.
37. Lauche, A.: Über rhythmische Strukturen in menschl. Geweben, V. A. Bd. 257, 1925.
38. — Über rhythmisches Wachstum, Zentralbl. f. allg. Pathol. Anat. Bd. 36, 1925.
39. Fischer, H.: Arch. miskrosk. Anat. 104, 1925.
40. Siemens, H. W.: Ätiologisch-dermatologische Studien über die Reckl. Krankheit. V. A. 260, 1926.
41. Nestmann- Fr.: Zur Histologie der Neurinome. V. A. Bd. 265 1927.
42. Schiller, W.: Untersuchungen zru Entstehung der Geschwülste II. Teil, Uterusmyom V. A. Bd. 263 1927.
43. F. Henke u. O. Lubarsch: Bd. 4,2 Handbuch der spezen path. Anat. und Histol. 1928.
44. Scherer, H. J.: Untersuchungen über den gewerblichen Aufbau der Geschwülste des peripheren Nervensystoms. V. A. Bd. 292, 1935.
45. Voss, V.: Frankf. Zeitschr. f. Path. Bd. 49 H. 1, 1935.

LEBENSLAUF.

Ich wurde am 26. Februar 1912 zu Mannheim-Neckarau, als Sohn des Gerichtsassessors Eugen Schüle und seiner Ehefrau Katharina geb. Wacker, geboren. Dort besuchte ich 4 Klassen der Volksschule und dann das Realgymnasium in Mannheim, wo ich 1932 die Reifeprüfung bestand. Hierauf studierte ich in Heidelberg Zahnheilkunde. Nach 3 Semestern bestand ich die zahnärztliche Vorprüfung, im Winter 1935/36 die zahnärztliche Hauptprüfung.